

© И. В. ЕГОРОВ, 2004

УДК 616.132.2-003.86-007.271

## СЕНИЛЬНЫЙ АОРТАЛЬНЫЙ СТЕНОЗ — ВЕК ИЗУЧЕНИЯ (к 100-летию публикации И. Менкеберга)

*И. В. Егоров*

Объединенная больница Московского лечебно-санаторного объединения\*

### Исторические данные

Тема кальцинированного аортального стеноза (АС) уже более 300 лет остается в центре внимания исследователей. «Парижский портной, еще не старый, пообедав, вышел из дома, но, не пройдя и 40-ка шагов, неожиданно упал и умер. Тело его было вскрыто, но никаких болезней не нашли, кроме того, что три обособленные створки в основании аорты были окостеневшими». Таково первое упоминание об этом заболевании, сделанное S. Bonet в 1679 г.

В 1904 г. вышла в свет статья немецкого патолога Иоганна Георга Менкеберга, не имевшая резонанса у современников, но породившая множество дискуссий буквально через 10—15 лет. Почти половина статьи, занявшей 24 широкоформатные журнальные страницы, была посвящена описанию нормального аортального клапана (АК). Надо отдать должное И. Менкебергу: его описание обычной неизменной аортальной створки заслуживает высочайшей оценки. Проведенное им исследование невероятно скрупулезно. Автор демонстрирует строение не просто клапана, а фактически каждого кубического миллиметра створок.

Современные представления о гистологии АК основаны на методах ультрамикроскопии и ориентированы на создание идеальных лепестковых протезов. Так, вычислительные относительные объемы структурных компонентов соединительной ткани в АК методом точечной морфометрии на фотоувеличителе при конечном увеличении каждого фотонегатива, выполненного на электронном микроскопе, в 40 тыс. раз. Эти исследования на фоне общих принципов соединения и ориентации тканевых элементов выявили существенные различия в строении отдельных элементов клапана, отражающие их функциональные особенности при восприятии нагрузок. Возвращаясь от электронной микроскопии к И. Менкебергу, приходится признать, что за 2/3 века до этого он виртуозно описал сходство и различия в строении разных участков одной и той же створки, опираясь лишь на возможности своего цейсовского микроскопа. Точечная морфометрия лишь подтвердила то, что было описано 28-летним патологоанатомом.

Во 2-й части статьи И. Менкеберг описал 2 случая массивной петрификации АК у пожилых людей и предложил свою гипотезу ее развития, предполагавшую, что кальцинирование является результатом возрастного изнашивания, следствием сенильной дегенерации клапанных структур. Эта точка зрения утвердилась за рубежом (буквально до последнего времени термин «дегенеративный кальцинированный стеноз устья аорты (УА)» был там общепринятым); в России она оказалась куда меньше распространенной.

Весомую конкуренцию теории И. Менкеберга созда-

вала другая концепция патогенеза старческого АС, также зародившаяся на Западе. Ее последователи предполагали, что кальцинирование является результатом когда-то перенесенного латентно ревматического вальвулита. Т. е. в молодости пациент переболел нераспознанным ревмокардитом, а к старости обнаруживается якобы идиопатическая петрификация АК. В 1997—2000 гг. нами была проведена работа по тестированию таких пациентов с помощью аллоантигена В-лимфоцитов D8/17 — иммуногенетического маркера ревматической лихорадки. Результаты показали отсутствие носительства указанного маркера у 98% пациентов с легким, среднетяжелым и тяжелым сенильным АС, что поставило точку в вопросе о ревматическом анамнезе при пороке Менкеберга [1, 2].

Наконец, 3-я теория развивалась в работах отечественных патолого-анатомической и клинической школ, с конца 40-х годов XX века трактовавших данный порок как проявление общего тяжелого атеросклеротического поражения сердечно-сосудистой системы. Не останавливаясь на этом подробно, упомянем, что такая оценка в настоящее время пересмотрена, а термин «атеросклеротический АС» признан некорректным.

### Классификация причин АС

В России на протяжении десятилетий выделяют 3 основных фактора развития АС: ревматизм, инфекционный эндокардит и атеросклероз. Зарубежными авторами так определены 3 фактора: 1) кальцификация и дистрофические изменения нормального клапана; 2) кальцификация и фиброз врожденного двустворчатого АК; 3) ревматическое поражение клапана. Ревматизм, таким образом, присутствует в обоих случаях. Петрификация и нормального, и бicuspidального АК — один и тот же процесс, происходящий в разное время, поскольку двустворчатый клапан в силу своей структурно-функциональной и гемодинамической уязвимости кальцинируется раньше. Инфекционный эндокардит работами современных авторов исключен из числа существенных причин АС [3, 4]. Иными словами, на чашах весов остаются 2 состояния, определяющих диагностические, лечебные и методологические разночтения: атеросклероз и идиопатический кальциноз. Принципиальная разница между ними станет понятной после более детального рассмотрения сенильного кальциноза УА как самостоятельной нозологической формы.

### Патологическая анатомия и морфогенез

В 1948 г. А. В. Вальтер [5] опубликовал уникальные в своем роде собственные данные по морфогенезу менкеберговского порока, рассматривая, правда, свое исследование как изучение «атеросклероза АК» в динамике развития «атеросклеротического порока». Он описывал интенсивную липоидную инфильтрацию фиброзного пласта клапана на уровне замыкательной линии и на дне синусов Вальсальвы, причем отложение липоидов он наблюдал также на синусовой поверхности створок в небольших утолщениях субэндотелиального слоя. Затем имеет место петрификация липоматозных очагов. Из-

\* 143442 Россия, Москва, Пятницкое шоссе, 6-й км, ilegor&pis-em.net.

вестковые массы раскалываются, что исследователь объяснял подвижностью створок, а образовавшиеся трещины заполняются плазменными белками и новыми порциями липоидов, в которых снова откладывается кальций. Раскалывание петрификатов продолжается, как и процесс кальцинирования клапана. Фиброзное кольцо становится ригидным, створки — твердыми и малоподвижными. Развивается кальциевый АС.

А. В. Вальтер был последователем Н. Н. Аничкова — автора классических работ по атерогенезу. В настоящее время оценка «холестериновой модели» является весьма критичной. Но если наличие липоидоза субэндотелиальных слоев сосудистой стенки при использовании специально разработанной диеты Н. Н. Аничкову было достаточно для установления патолого-анатомического диагноза атеросклероза, то в свете его учения липоидоз створок АК А. В. Вальтером по аналогии рассматривался как атеросклеротический. При этом он приводил ряд аргументов в пользу того, что липоидоз и кальциноз АК не идентичны процессу атеросклероза аорты и артерий. Главные из них, по мнению А. В. Вальтера, следующие: 1) липоидоз АК развивается местно, независимо от атеросклеротических изменений в аорте; 2) для АК характерно отсутствие пролиферативных явлений вокруг очагов липоидной инфильтрации, тогда как в интима аорты (артерий) отложение липидов, как правило, сопровождается пролиферативными изменениями, ведущими к возникновению атеросклеротической бляшки.

Действительно, бляшки развиваются совершенно иначе. Во-первых, важнейшим субстратом сосудистой стенки, для функционирования которого необходимы липоиды, является гладкий миоцит. Именно ему липопротеидами крови поставляются липоиды. При этом инфильтрация липоидами не меди, а субэндотелиального слоя объясняется миграцией миоцитов, их транспозицией из меди в интиму. Это верно по отношению к сосудам, но неприменимо к разбираемому заболеванию: гладкомышечные клетки практически отсутствуют в клапанных структурах сердца. Во-вторых, главным участником атеросклеротического процесса является холестерин. Каквы бы ни были новые представления о генезе атеросклероза, липоидная инфильтрация — непреложный факт. Но в данной случае клапан пропитывается не липоидами, а липидами. Старческая инфильтрация створок осуществляется в основном за счет экстрацеллюлярно расположенного нейтрального жира. В связи с этим Edwards пишет: «Кристаллы холестерина, являющиеся столь характерной находкой в старых атеросклеротических поражениях, отсутствуют при кальцинированном аортальном стенозе». В-третьих, патологоанатомы, изучившие сенильный АС, никогда не описывали в его развитии стадию фиброза («стадию фиброзной бляшки», в ракурсе атеросклеротической гипотезы). Так, после жировой дистрофии, соответствующей стадии липидных полосок и пятен при атеросклерозе, сразу развивается кальциноз («IV стадия атеросклеротического поражения» согласно существующей классификации). В заключение этого короткого сравнительного анализа процитируем одного из ведущих американских специалистов по проблемам атеросклероза Эдвана Бирмана: «С атеросклерозом не следует путать... локальное кальцифицирующее поражение клапана аорты, когда с возрастом происходит постепенное накопление кальция на аортальной поверхности клапана...»

В последние годы морфологи все чаще выдвигают тезис о сходстве кальциноза АК с процессом остеогенеза. Так, одни исследователи обнаруживали в пораженных створках сферические фрагменты, сходные с таковыми в костной ткани [6], другие выявили элементы костной метаплазии в некоторых кальцинированных клапанах [7]. В дальнейшем в удаленных при протезировании клапанах были обнаружены не только признаки костных трабекул, но и структуры функционирующего костного мозга [8, 9]. Патогенетические предпосылки подобных изменений рассмотрены ниже.

## Патогенез

Этиология кальциноза АК неизвестна, он по-прежнему обозначается как идиопатический. Вместе с тем последнее 10-летие ушедшего века принесло интереснейшие новые данные, фактически перевернувшие наши представления о природе заболевания. Именно они теперь ложатся в основу разработки способов консервативного лечения сенильного АС. Поэтому очень коротко остановимся на 3 важнейших составляющих патогенеза: системной, клапанной и миокардиальной.

Системные нарушения являются несколько неожиданными. Казалось бы, можно было ожидать повышение уровней кальция и фосфора в сыворотке крови. Однако ни в зарубежных, ни в отечественных исследованиях корреляция с гиперкальциемией и гиперфосфатемией не обнаружена. Вместо этого выявлен существенный дисбаланс гормонов, прямо или косвенно влияющих на фосфорно-кальциевый обмен и процессы нормальной кальцификации в костной ткани. Так, по мере усиления кальциноза АК отмечается снижение уровня паратормона. Напротив, его кальцийрегулирующий антагонист кальцитонин и влияющий на количественный и качественный состав тканевой жидкости альдостерон определяются в повышенных концентрациях у больных старческим АС. У них показана высокая активность метаболитов кальциферола. Наконец, самостоятельное патогенетическое значение, как оказалось, имеет щелочная фосфатаза — мощный регулятор кристаллизации гидроксиапатита, уровень которой повышается как в сыворотке, так и в зоне петрификации [10].

Удалось проследить самые ранние этапы клапанных изменений при формировании менкеберговского порока. Вначале на определенном участке створки происходит погружение эластической мембраны в более глубокие слои. Затем над этим местом начинает разрушаться эндотелиальная выстилка. Предполагалось, что в этом повинны какие-то внешние условия (факторы кавитации, тромбоцитарная дисфункция и некоторые другие), но выяснилось, что эндотелиоциты погибают по механизмам апоптоза [11]. Тогда впервые заговорили о возможной генетической обусловленности процесса. Затем в этой зоне усиливается клеточная инфильтрация. Главенствующее значение принадлежит 3 группам клеток.

Иммуногистологический анализ идентифицировал большое количество Т-лимфоцитов в месте поражения как Т-хелперы, однозначно указывая на роль Т-хелпер-зависимого антигеногенеза [12]. На их поверхности обнаружены рецепторы к интерлейкину-2, т. е. Т-хелперы индуцированы к пролиферации, активизированы, как при некоторых других заболеваниях с хроническим воспалением, таких как ревматоидный артрит, гломерулонефрит. Такая аналогия ставит менкеберговский стеноз на иной уровень сложности, нежели просто дегенеративный процесс. Стала очевидной пусть до конца непонятная роль иммунной системы в генезе болезни.

Активированные Т-лимфоциты вырабатывают  $\gamma$ -интерферон, под действием которого фибробласты створок экспрессируют на свои мембраны HLA-DR-антиген. Первоначально молекулы антигенов гистосовместимости были определены на поверхности иммунокомпетентных клеток, таких как макрофаги, активированные Т- и В-лимфоциты. Однако совсем недавно выявлена связь некоторых аутоиммунных нарушений с экспрессией HLA-DR-антигена на клетках, традиционно не считавшихся участниками иммунного ответа. Примером может служить его выявление на тироцитах при болезни Грейвса, на эпителиоцитах при болезни Крона, на синовиоцитах при ревматоидном артрите, на эпителиоидных клетках в саркоидных гранулемах, на гладких миоцитах в молодых атеросклеротических бляшках. Клеточная экспрессия HLA-DR-антигена на фибробластах в створке АК приводит к значительному увеличению синтеза коллагена, экстрацеллюлярного матрикса, а также к синтезу маркеров гладкомышечных клеток  $\alpha$ -актина и десмина, что ставит заболевание в один ряд с такими фиброзирую-

щими процессами, как фиброматоз, системный прогрессирующий склероз, контрактура Дюпюитрена, склеродермическое поражение. В результате в структурах АК развивается интерстициальный фиброз. Наконец, под действием не до конца изученных иммунных факторов макрофаги приобретают несвойственную им функцию: синтезируют остеоопонтин — главный регулятор оссификации и эктопического кальциноза [13]. Таким образом, на клеточном уровне макрофаги оказываются главным инициатором образования гидроксиапатита в створках АК с последующим развитием кальцинированного стеноза.

Исходя из изложенного, появилась возможность дать современное патогенетическое определение разбираемого заболевания.

Сенильный АС — это результат генетически детерминированного иммунно-опосредованного воспалительного процесса в створках АК, приводящего, как правило, после 60 лет к патологическому фибрированию и/или эктопической оссификации в них, при которых уплотнение и кальциевое (гидроксиапатитовое) утяжеление створок приводит к возникновению обструкции выносящего тракта без первичного формирования комиссуральных сращений.

Что касается миокардиальных изменений, то не следует забывать, что при АС развивается беспрецедентная степень гипертрофии миокарда левого желудочка (ЛЖ). В этом контексте работы последних лет заставили по-новому оценить роль дисметаболических процессов в сердечной мышце [14, 15]. Кислород в кардиомиоците последовательно используется в двух процессах:  $\beta$ -окислении жирных кислот и двухэтапном гликолизе. В условиях гипертрофии кислорода оказывается недостаточно для проведения заключительных этапов гликолиза: тормозится окислительное декарбонирование пировиноградной кислоты, что вдвое снижает синтез АТФ и провоцирует повышенное образование повреждающих мембрану протонов. А после присоединения ишемии миокарда, являющейся непременным спутником разбираемого заболевания, наблюдается переориентирование энергетического метаболизма в кардиомиоцитах с гликолиза на  $\beta$ -окисление липидов, неизбежно приводящее к развитию внутриклеточного лактацидоза. Эти факторы оказываются ключевыми в формировании сердечной недостаточности при гемодинамически значимом АС.

### Клиническая картина

Симптоматика стеноза УА хорошо известна. Каким-либо яркими отличительными черт в сравнении с ревматическим пороком менкеберговский стеноз не имеет. Основными жалобами и наиболее специфическими анамнестическими признаками при сенильном АС являются одышка, боль в области сердца, сердцебиение и ощущение перебоев в работе сердца, обмороки и головокружение, эмболические осложнения и желудочно-кишечные кровотечения в анамнезе.

И все же заподозрить дегенеративный кальцинированный АС и выставить его в качестве предварительного диагноза возможно. Для этой цели можно использовать следующие критерии:

- грубый систолический шум над аортальными точками;
- возраст больного 65 лет и более;
- отсутствие при тщательном опросе данных о перенесенной ревматической лихорадке;
- сочетание стенокардии, одышки, сердцебиения (перебоев в работе сердца) с синкопе (головокружением) при нагрузке;
- анамнестические данные об эмболических осложнениях (таких как инсульт, инфаркт миокарда, острая потеря зрения, госпитализация в связи с острой окклюзией какой-либо из артерий конечностей и т. д.) или желудочно-кишечных кровотечениях, развившихся после 60—65 лет и не связанных с язвенной болезнью;
- первое выявление шума в сердце по данным анамнеза после 55 лет;

— спонтанное нивелирование системной артериальной гипертензии.

Как видно, ни один из перечисленных пунктов сам по себе не имеет диагностической ценности и каждому из них при желании можно найти достаточное количество патогенетических объяснений помимо менкеберговского стеноза. Но в совокупности они являют собой некий клинико-анамнестический синдром, весьма характерный у подавляющего большинства больных АС. Если говорить о своеобразном диагностическом правиле, то первые 3 признака являются обязательными, а остальные лишь повышают вероятность этого порока.

### Диагностика

Выявление сенильного АС не представляет трудностей, учитывая современный уровень инструментально-диагностических методик. Коротко охарактеризуем вклад некоторых из них.

Существует два характерных рентгенографических признака: обнаружение петрификатов в проекции АК и аортальная конфигурация сердца. Ориентировочно можно выделить 3 группы ЭКГ-изменений: 1) признаки гипертрофии миокарда ЛЖ; 2) признаки коронарной недостаточности; 3) признаки нарушения ритма и/или проводимости. При фонокардиографии над зоной АК выявляется классический ромбовидный систолический шум и снижение амплитуды колебаний II тона. Разумеется, эти рутинные методы не имеют достаточной чувствительности, позволившей бы использовать их для принятия решения о ведении пациентов с кальцинированным АС. Они лишь косвенно подтверждают наличие порока и его степень.

Основным способом верификации диагноза является применение ЭхоКГ. Мы не станем подробно останавливаться на преимуществах этой методики, они очевидны. Ее использование позволяет уточнить тяжесть стеноза (по площади аортального отверстия и трансальвулярным градиентам давления), степень петрификации (см. рисунок), массу миокарда ЛЖ и его сократительную способность, степень дилатации сердечных камер и особенности трансальвулярных (в том числе регургитационных) потоков. При подготовке к кардиохирургическому вмешательству всегда проводят катетеризацию сердца, уточняющую трансортальный градиент давления (такому показателю хирурги доверяют больше, чем рассчитанному при доплер-ЭхоКГ) и давление в легочном стволе. Наконец, в последние годы за рубежом для диагностики клапанных поражений сердца используют магнитно-резонансную томографию, в том числе для точной оценки кальцинированного АС.

На основании клинического обследования и данных инструментальных методов (в первую очередь ЭхоКГ) следует правильно сформулировать клинический диагноз. В настоящее время становится очевидной неприемлемость таких оборотов, как «атеросклеротический АС», «атеросклеротический порок сердца», хотя именно они фигурируют в «Стандартах», которыми руководствуются при статистическом шифровании диагнозов. Некоторые американские и отечественные авторы используют термины «болезнь Менкеберга», «менкеберговский тип обызвествления», «порок Менкеберга» [16], но их употребление, учитывая тенденцию к отказу от эпонимических терминов, должно быть ограничено неофициальным общением. М. С. Кушаковский [17] предложил формулировку «дегенеративный (невоспалительный) кальцинированный стеноз УА», однако, принимая по внимание вскрытые патогенетические механизмы (клеточную инфльтрацию, медиаторную и Т-лимфоцитарную активность и т. д.), мы считаем некорректным употребление в данном контексте понятий «дегенеративный» и «невоспалительный». Вероятно, в новом веке формулировка «дегенеративный АС» и тем более «атеросклеротический АС» уступят место диагнозу «сенильный АС», который, во всяком случае, не несет в себе очевидной патогенетической ошибки. В зарубежной медицинской периодике последних лет принятый в прошлом тер-

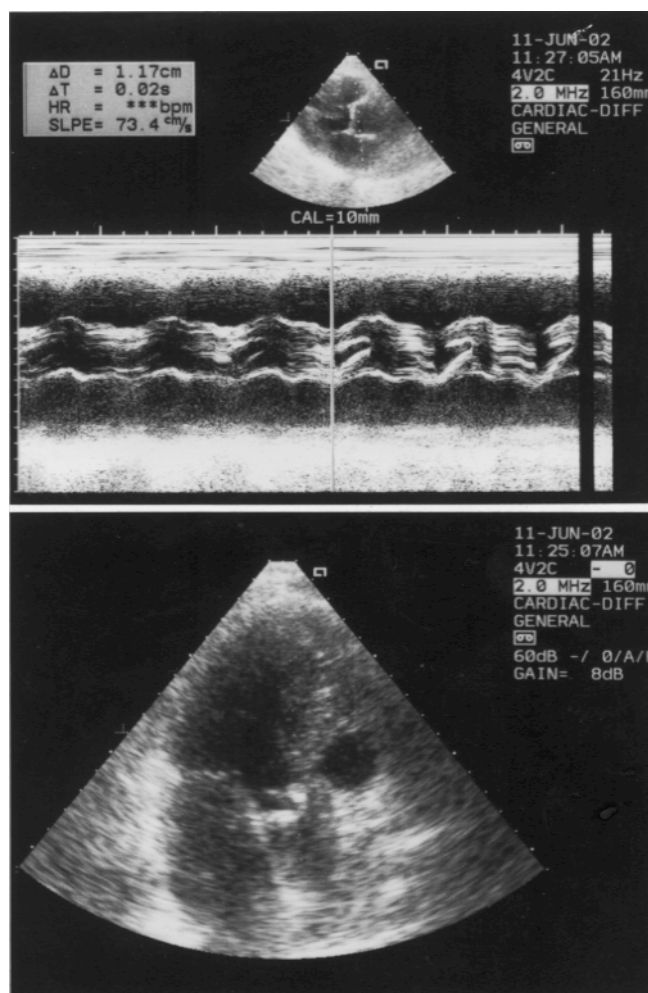
мин «degenerative calcific aortic stenosis» все чаще заменяется лаконичным «senile aortic stenosis». Кроме того, формула диагноза должна быть дополнена указанием степени тяжести стеноза и кальциноза (определяются при ЭхоКГ), варианта течения и степени компенсации порока.

Наконец, мы согласны с М. С. Кушаковским в том, что для обозначения более распространенного процесса обызвествления внутрисердечных структур (так называемая триада Роберта: сочетание кальциноза митрального кольца, аортальных створок и папиллярных мышц) вместо бытующих в России таких понятий, как «атеросклеротическое поражение клапанов (створок, фиброзных колец)», следует использовать термин «первичная кальцинирующая болезнь сердца».

### Лечение

Переходя к вопросам терапии, необходимо сделать 3 существенных уточнения. Во-первых, в мире понятия консервативного лечения АС не существует. До тех пор, пока стеноз протекает латентно, его не лечат; когда же он переходит в манифестную стадию, проводят оперативное вмешательство различного объема. Последнее относится и к 80-, и к 90-летним старикам. Поэтому решение о терапевтическом ведении больного принимают или при абсолютных противопоказаниях к хирургическому лечению, или, что наиболее характерно для России — при отказе больного либо по материальным соображениям, либо в силу суеверности и психологических особенностей. Во-вторых, менкеберговский порок является единственной формой АС, при которой разработка лекарственной терапии оказывается перспективной. Отсутствие изначальных комиссуральных сращений или каких бы то ни было врожденных изменений ставит во главу угла предотвращение процесса дальнейшей кальцификации после обнаружения при ЭхоКГ-исследовании мелких петрификатов в клапане. Такая задача представляется биохимиком вполне реальной. Наконец, третье уточнение носит скорее характер напоминания. После того как течение АС становится манифестным или площадь аортального отверстия сокращается менее  $1,0 \text{ см}^2$ , больному противопоказаны такие чрезвычайно распространенные группы препаратов, как нитраты, ингибиторы АПФ, блокаторы кальциевых каналов и сердечные гликозиды. Это является одной из предпосылок высокой активности исследователей.

В вопросах консервативного лечения также выделяют несколько аспектов. Первый из них — профилактический. В этом направлении намечилось четыре пути. Все они находятся на этапе разработки и исследований на животных. 1-й и 2-й пути ориентированы на системную составляющую патогенеза и представляют собой создание специфических ингибиторов соответственно щелочной фосфатазы и остеопонтинина. Пока не совсем понятно, как эти препараты будут тормозить эктопическую оссификацию, не нарушая нормальную репарацию костной ткани и функционирование гепатоцитов. 3-й и 4-й пути направлены на клапанную составляющую. Это использование дифосфонатов, которые избирательно тормозят кальцификацию мягких тканей; отечественные препараты ксидифон, амок и их зарубежный аналог этидрон используют в кардиохирургии для превентивной обработки био- и ксенопротезов. Последний путь — самый перспективный в силу своей доступности и большого ассортимента препаратов на лекарственном рынке (антагонистов кальциевых каналов). В многолетних исследованиях по сравнению нифедипина, эналаприла и ателнолола отмечено достоверно меньшее распространение кальциноза клапанных структур у больных, получавших дигидропиридиновые производные, по сравнению с двумя другими группами гипотензивных препаратов. С сожалением следует отметить, что именно это профилактическое направление совершенно не разрабатывается. Так или иначе можно сделать практический вывод о том, что при подборе коронаролитической или антигипертензивной терапии у больных с признаками кальциноза АК



*Вид кальцинированных створок АК при одномерной (а) и двумерной (б) эхокардиографии.*

как без порока, так и с легкой степенью стеноза назначение современных препаратов дигидропиридиновой группы может оказаться предпочтительным или, во всяком случае, целесообразным.

В повседневной практике при клинически выраженном АС в настоящее время реально можно воздействовать лишь на миокардиальную дисфункцию. С этой целью в нашей клинике применяют ателнолол и триметазидин либо в виде монотерапии, либо в комбинации. Эффективность ателнолола определяется его позитивным действием на диастолическую функцию, а также коронаролитическим и мягким гипотензивным действием. Ателнолол, как и другие  $\beta$ -блокаторы, способствует умеренному регрессу гипертрофии миокарда, что при АС является чрезвычайно важным. Триметазидин, больше известный как предуктал, также открывает широкие возможности благодаря своему выраженному антиангинальному действию (это является особенно значимым, учитывая противопоказанность нитратов) и метаболическим эффектам. Блокируя  $\beta$ -окисление липидов, предуктал обеспечивает аэробный гликолиз даже в ишемизированном и гипертрофированном кардиомиоците.

В заключение отметим, что обращение к изложенной теме не только носит информационный, научно-просветительский характер, но и имеет культурологическое значение. В то время, когда в мире знания о старческом пороке АК оттачиваются, представления о нем усложняются, трансформируясь в новую концептуальную теорию, российские студенты продолжают на экзаменах упоминать «атеросклеротический» АС, а врачи используют эту лишнюю смысла формулировку в качестве фо-

нового третьестепенного диагноза. Между тем тяжелый сенильный стеноз УА, наличествующий у больного, не должен упоминаться где-то в конце диагностической формулы, после перечисления артериальной гипертензии, ишемической болезни сердца и мозга, в качестве сопутствующего проявления атеросклероза, а, подобно ревматическому пороку сердца, заслуживает самостоятельного — иногда центрального — места в диагнозе в силу гемодинамической и клинической значимости. И дело в данном случае не в том, как кодируется это состояние по международной классификации болезней (МКБ-10) (шифровать его в соответствии с устаревшими классификациями и стандартами можно по-прежнему), а в том, насколько осознанно будет действовать врач, выявивший это заболевание.

#### ЛИТЕРАТУРА

1. **Егоров И. В., Шостак Н. А., Артюхин Е. А.** Аортальный стеноз дегенеративного генеза — проблема на пересечении мнений. Рос. кардиол. журн. 1999; № 4: 50—53.
2. **Егоров И. В.** Сенильный кальцинированный стеноз устья аорты: клиничко-иммуногенетическая характеристика: Дис. ... канд. мед. наук. М.; 2002.
3. **Буткевич О. М., Виноградова Т. Л.** Инфекционный эндокардит. М.: СТАР'Ко; 1997.
4. **Delahaye J. P., Loire R.** et al. Infective endocarditis on stenotic aortic valves. Eur. Heart J. 1988; 9: 75—78.
5. **Вальтер А. В.** Хронические пороки аортальных клапанов. Л.: ВММА; 1948. 23—88.
6. **Kim K. M., Trump B. F.** Amorphous calcium precipitations in human aortic valves. Calcif. Tissue Res. 1975; 18: 155—160.
7. **Feldman T., Glagov S., Carroll J. D.** Restenosis following suc-

- cessful balloon valvuloplasty: bone formation in aortic valve leaflets. Cathet. Cardiovasc. Diagn. 1993; 29: 1—7.
8. **Arumugam S. B., Sankar N. M., Cherian K. M.** Osseous metaplasia with functioning marrow in a calcified aortic valve. J. Cardiol. Surg. 1995; 10(5): 610—611.
9. **Gonzales A. L. F., Montero J. A., Monzonis A. M.** et al. Osseous metaplasia and hematopoietic bone marrow in a calcified aortic valve. Tex. Heart Inst. J. 1997; 24(3): 232.
10. **Мищенко Б. П.** Кальциноз биоклапанов аорты: биохимические и метаболические факторы развития и пути профилактики: Дис. ... д-ра мед. наук в форме науч. доклада. М.; 1996.
11. **Lee Y. S., Chou Y. Y.** Endothelial alterations and senile calcific aortic stenosis: an electron microscopic observation. Proc. Natl. Sci. Coun. Repub. China B. 1997; 21: 137—143.
12. **Olsson M., Dalsgaard C.-J., Haegerstrand A.** Accumulation of T lymphocytes and expression of interleukin-2 receptors in non-rheumatic stenotic aortic valves. J. Am. Coll. Cardiol. 1994; 23(5): 1162—1170.
13. **O'Brien K. D., Chait A.** The biology of the artery wall in atherogenesis. Med. Clin. N. Am. 1994; 41—67.
14. **Lopaschuk G. D., Gamble J.** Acetyl-CoA carboxylase: an important regulator of fatty oxidation in the heart. Can. J. Physiol. Pharmacol. 1993; 72: 1101—1109.
15. **Allard M. F., Henning S. L., Wambolt R. B.** et al. Glycogen metabolism in the aerobic hypertrophied rat heart. Circulation 1997; 96: 676—682.
16. **Шестаков В. Н., Жук Е. А., Броун Л. М.** и др. Случай идиопатического кальциноза аортального клапана (порок Менкеберга). Клини. мед. 1987; 65(9): 113—114.
17. **Кушаковский М. С., Балябин А. А.** О дегенеративном (невоспалительном) кальцинированном стенозе устья аорты и его отличиях от ревматического кальцинированного стеноза устья аорты. Кардиология 1991; 1: 56—60.